copyright by Quintessenz not for publication

Komplexe implantatprothetische Rehabilitation bei fortgeschrittener Kieferkammatrophie

Martin Butz, Sebastian Hahnel, Kevin Mehrnia, Daniel Sandmair, Sebastian Grunert

5 CME Punkte – Fortbildungspunkte • Richtlinien der BZÄK/DGZMK

Online-Wissenstest zu diesem Beitrag siehe Seite 783

Indizes

Navigierte Implantation, abnehmbarer Zahnersatz, Doppelkronen, Galvano-Gold-Technik, Augmentation

Zusammenfassung

Dieses Manuskript beschreibt die komplexe Rehabilitation einer weitgehend zahnlosen Patientin mit fortgeschrittener Kieferkammatrophie im Ober- und Unterkiefer mithilfe eines implantatgetragenen abnehmbaren Zahnersatzes. Aufgrund des reduzierten Knochenangebots wurde ein mehrstufiges Konzept mit präimplantologischer Augmentation, navigierter Implantation und hybridem analog-digitalen Workflow umgesetzt. Nach prothetischer Planung mit Wax-up und digitaler Simulation erfolgten Augmentationen in Schalentechnik sowie beidseitige Sinusbodenelevationen zur Knochenregeneration. Die navigierte Implantation ermöglichte die präzise Positionierung von 8 Implantaten im Oberkiefer und 4 Implantaten im Unterkiefer; im Anschluss wurden abnehmbare Doppelkronenprothesen eingegliedert.

Manuskripteingang: 29.06.2025, Manuskriptannahme: 01.07.2025

Fallbericht

Einleitung

Eine fortgeschrittene Atrophie des Kieferkamms stellt eine zentrale Herausforderung in der modernen implantatprothetischen Versorgung zahnloser oder teilbezahnter Patientinnen und Patienten dar. Unzureichendes Hart- und Weichgewebe beeinflusst nicht nur die primäre Stabilität von Implantaten, sondern auch die Langzeitprognose und Funktionalität der prothetischen Rekonstruktion. In vielen Fällen führen stark atrophierte Verhältnisse zu instabilen Prothesenlagern, eingeschränkter Kaufunktion, beeinträchtigter Phonetik sowie reduziertem Tragekomfort – mit erheblichen Auswirkungen auf die Lebensqualität[1,18].

Wie der folgende Fallbericht exemplarisch zeigt, adaptieren sich Patientinnen und Patienten zwar häufig über Jahre hinweg an kompromittierte Verhältnisse, eine nachhaltige Verbesserung von Funktionalität, Stabilität und Ästhetik bleibt jedoch das primäre Ziel moderner Rehabilitation. Bei zahnlosen Patientinnen und Patienten bieten implantatprothetische Versorgungen einen entscheidenden Vorteil gegenüber konventionellen Totalprothesen, indem sie die Stabilität der Prothese sowie die Kaufunktion und Lebensqualität nachhaltig verbessern[1,15,21].

Bereits die Versorgung mit 2 Implantaten im Unterkiefer wird in internationalen Konsensuspapieren als minimaler Standard der Versorgung bei zahnlosen Patientinnen und Patienten empfohlen[6,22]. Im Oberkiefer gestaltet sich die Situation aufgrund der anatomischen Gegebenheiten anspruchsvoller: Mindestens 4 Implantate gelten hier als Standardempfehlung[6,17], wobei bei ausgeprägter vertikaler und horizontaler Atrophie das limitierte Knochenangebot die Anzahl, Positionierung und Stabilität der Implantate erheblich einschränken kann[2].

Zur Überwindung dieser Einschränkungen stehen verschiedene therapeutische Ansätze zur Verfügung. Neben chirurgischen Verfahren wie autogenen Knochentransplantationen oder der Schalentechnik kommen alternative

copyright by not for commercial use © Quintessenz

implantologische Konzepte wie kurze Implantate oder angulierte Implantatpositionierungen im Sinne des „All-on-4"-Konzepts zum Einsatz[11,12,16]. Während minimalinvasive Ansätze die chirurgische Morbidität reduzieren, sind sie bei komplexen Defekten und stark ausgeprägter Atrophie oft nur eingeschränkt anwendbar. Dennoch sollte die Entscheidung für ein Versorgungskonzept stets individuell und patientenzentriert getroffen werden, wobei anatomische, funktionelle, ästhetische und hygienische Aspekte gleichermaßen berücksichtigt werden müssen[14,21].

Im dargestellten klinischen Fallbericht erfolgte eine umfassende Rehabilitation einer weitgehend zahnlosen Patientin mit fortgeschrittener Kieferkammatrophie im Ober- und Unterkiefer. Das komplexe Behandlungskonzept umfasste präimplantologische Augmentationen mithilfe von Schalentechnik und beidseitiger Sinusbodenelevation, die navigierte Implantation sowie die Versorgung mit abnehmbarem Doppelkronen-verankerten Zahnersatz. Ziel war es, eine langfristig stabile, hygienefreundliche und ästhetisch anspruchsvolle prothetische Rekonstruktion zu realisieren – unter Berücksichtigung der individuellen Wünsche der Patientin und der komplexen anatomischen Ausgangssituation.

Patientenfall

Ausgangssituation und Planung

Die 56-jährige Patientin stellte sich mit dem Wunsch nach einer umfassenden funktionellen und ästhetischen Gesamtsanierung vor. In der Anamnese fiel eine über 25-jährige Raucheranamnese auf. Der zum Teil schon langjährig bestehende Zahnverlust hatte zu einer deutlichen Rückbildung des Hart- und Weichgewebes geführt, was sich in einer ausgeprägten vertikalen und horizontalen Atrophie des Alveolarfortsatzes manifestierte (Abb. 1 und 2).

Im Oberkiefer war die Patientin vollständig zahnlos. Die klinische Untersuchung ergab im Oberkiefer eine stark abgeflachte, schmale Kieferkammstruktur entsprechend einer Cawood/Howell-Klasse V. Das Prothesenlager war instabil und die Retention der Prothese mangelhaft, was durch die passive Haltefunktion der Zunge kompensiert wurde.

Im Unterkiefer verblieben noch mehrere Frontzähne entsprechend einer Kennedy-Klasse I, die aufgrund einer bestehenden Parodontitis (Staging II, Grading B) eine reduzierte Prognose aufwiesen. Die Patientin äußerte jedoch explizit den Wunsch, die noch vorhandenen Frontzähne zunächst zu erhalten. Diese waren prothetisch unversorgt, vital und ohne Lockerungsgrad. Im Bereich der zahnlosen Areale zeigten sich atrophische Kieferkämme mit deutlicher lingualer Verlagerung sowie bewegliche Schleimhautareale infolge chronischer Entzündung. Der interalveoläre Verbindungswinkel – also der Winkel zwischen dem atrophierten Oberkiefer- und Unterkieferkamm in sagittaler Ansicht – war deutlich reduziert (Abb. 3).

Radiologisch bestätigte eine digitale Volumentomografie (DVT) das stark reduzierte Knochenangebot. Besonders auffällig war der nahezu vollständig resorbierte Alveolarkamm

Abb. 1 Ausgangssituation, Porträt.

Abb. 2a und b Ausgangssituation im Ober- und Unterkiefer.

copyright by not for publication Quintessenz

Abb. 3 Ausgangssituation der Front.

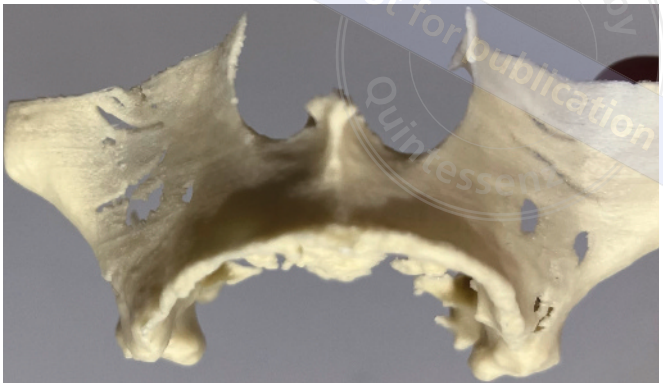

Abb. 4 Ausgangssituation, 3D-Oberkieferknochensituation.

im Bereich des linken Oberkiefers, der bis zum kortikalen Boden der Kieferhöhle abgebaut war. Zur anschaulichen Darstellung der knöchernen Defektsituation wurde aus dem DVT-Datensatz ein dreidimensionales Modell gefertigt (Abb. 4). Dieses Modell ermöglichte eine Visualisierung der Atrophie und eine realistische Einschätzung der therapeutischen Möglichkeiten. Im gemeinsamen Dialog wurde der Therapieplan entwickelt. Die Patientin entschied sich nach ausführlicher Aufklärung bewusst für eine implantatgestützte abnehmbare prothetische Versorgung. Wesentliche Entscheidungsfaktoren waren die langjährige Erfahrung der Patientin im Umgang mit abnehmbarem Zahnersatz, die hygienischen Vorteile gegenüber festsitzenden Lösungen – insbesondere im Hinblick auf die eingeschränkte Hygienefähigkeit durch die bestehende Parodontitis – sowie der Wunsch nach langfristiger Flexibilität. Insbesondere der potenziell höhere Pflegeaufwand bei festsitzenden Brückenkonstruktionen und die prognostisch ungünstige anatomische Ausgangslage wurden gemeinsam als Argumente zugunsten einer abnehmbaren Restauration gewichtet. Darüber hinaus sollte der Erhalt der wenigen verbliebenen Restzähne im Unterkiefer ermöglicht werden, um deren Funktion für die taktile Rückmeldung im Sinne der sensomotorischen Orientierung beim Kauen, Sprechen und Schlucken weiter zu nutzen.

Ein zentrales Behandlungsziel war es, eine stabile, funktionelle und ästhetisch anspruchsvolle Versorgung zu erreichen, die gleichzeitig eine verbesserte Weichgewebeunterstützung im Bereich des Lippenprofils bietet. Um eine suffiziente Implantatinsertion zu ermöglichen, war ein umfangreiches präimplantologisches augmentatives Vorgehen notwendig. Die Planung umfasste die knöcherne Rekonstruktion durch Anwendung der Schalentechnik nach Khoury, eine beidseitige Sinusbodenelevation zur Verbesserung des vertikalen Knochenangebots im posterioren Oberkieferbereich, eine navigierte Implantatinsertion zur präzisen Umsetzung der prothetischen Planung sowie die endgültige prothetische Versorgung mit abnehmbaren Doppelkronen-verankerten prothetischen Konstruktionen auf insgesamt 8 Implantaten im Oberkiefer und 4 Implantaten im teilbezahnten Unterkiefer. Dabei wurde konsequent dem Konzept der prothetisch-chirurgischen Rückwärtsplanung („Backward planning) gefolgt. Ausgangspunkt war die Definition der idealen Zahnposition und Okklusionsebene, an der sich die spätere chirurgische Therapie mit optimaler Abstimmung der Implantatpositionen auf den geplanten Zahnersatz orientierte.

Aufgrund der ausgeprägten Defektsituation, der Risikofaktoren der Patientin sowie der prognostisch erschwerten Ausgangsbedingungen wurde die Anzahl der inserierten Implantate bewusst über das Mindestmaß hinaus gewählt, um die Versorgungsstabilität langfristig sicherzustellen.

Chirurgische Phase

Die chirurgische Rehabilitation der Patientin erfolgte mehrstufig mit dem Ziel, ein suffizientes Hart- und Weichgewebelager für die spätere implantatprothetische Versorgung zu schaffen. Aufgrund der ausgeprägten Atrophie des Alveolarfortsatzes waren umfangreiche und komplexe Augmentationen sowohl im Ober- als auch im Unterkiefer notwendig.

In der ersten Behandlungsphase wurden unter intravenöser Sedierung und lokaler Anästhesie im Oberkiefer beidseitig externe Sinusbodenelevationen in lateraler Fenstertechnik durchgeführt. Die Elevation der Schneider-Membran erfolgte schonend mit piezochirurgischen Instrumenten, gefolgt von einer Augmentation des Sinusbodens mit einer Mischung aus autologen Knochenspänen, bovi-

copyright by not for publication Quintessenz

nem xenogenen Knochenersatzmaterial und „Platelet rich fibrin“ (PRF)-Membranen. Aufgrund der vollständigen Resorption der posterioren Kiefersegmente war die Volumenaugmentation besonders herausfordernd und erforderte eine präzise Membranpräparation sowie eine spannungsfreie Defektdeckung.

Parallel erfolgte die umfassende horizontale Knochenaugmentation im Ober- und Unterkiefer nach der Schalentechnik. Im Oberkiefer war die Rekonstruktion vestibulärer und palatinaler Defekte erforderlich, während im Unterkiefer massive laterale Defizite korrigiert werden mussten. Autologe Kortikalisblöcke aus dem retromolaren Bereich des Unterkiefers wurden dabei mit allogenen Knochenplatten kombiniert, um die Kieferkontur wiederherzustellen. Die Fixierung erfolgte mit Osteosyntheseschrauben; der Zwischenraum wurde mit autologen Knochenspänen und partikulärem allogenem Material aufgefüllt und mit resorbierbaren Kollagenmembranen und PRF stabilisiert. Der Weichgewebeverschluss konnte in beiden Kiefern spannungsfrei erfolgen (Abb. 5, 6 und 7).

Die postoperative radiologische Kontrolle bestätigte die korrekte Positionierung der Augmentate. Nach einer 5-monatigen Einheilungsphase zeigte das Kontroll-DVT eine suffiziente und stabile Knochenregeneration in beiden Kiefern, die eine sichere Implantation ermöglichte.

Während der Einheilphase wurde die vorhandene Totalprothese basal ausgeschliffen und mit einem weichbleibenden Unterfütterungsmaterial (Ufi Gel SC, Fa. Voco, Cuxhaven) an die veränderte Kieferkammsituation angepasst.

Im Anschluss wurden mithilfe der vorläufigen vertikalen und horizontalen Kieferrelationsbestimmung mit Wachswällen und Zahnaufstellung im Artikulator die ideale Zahnposition, die Okklusionsebene, die Lippenunterstützung sowie phonetische Parameter definiert. Die Planung der Implantatpositionen erfolgte digital (CoDiagnostiX, Fa. Dentalwings, Chemnitz). Dabei wurde eine Ausrichtung der Implantate entlang der geplanten Zahnachsen angestrebt, um eine gleichmäßige Verteilung der Belastung zu gewährleisten und die spätere prothetische Versorgung zu erleichtern. Nach Anfertigung von gedruckten Bohrschablonen aus biokompatiblem Photopolymer (MED610, Fa. Stratasys, Rehovot/Israel) erfolgte die vollständig navigierte Implantation mit enossalen Implantaten auf Knochenniveau (Bone Level Tapered, Fa. Straumann, Basel/Schweiz), wobei diese im Oberkiefer in den Regionen 16, 15, 13, 11, 21, 23, 25 und 26 (Abb. 8) und im Unterkiefer in den Regionen 34, 36, 44 und 46 platziert wurden. Alle Implantate erreichten eine Primärstabilität von mindestens 35 Ncm.

Drei Monate nach Implantation wurden die Implantate im Rahmen eines gezielten Weichgewebemanagements freigelegt. Im Oberkiefer wurde eine Vestibulumplastik durchgeführt, während im Unterkiefer eine Verschiebeplastik nach Kazanjian zur Erweiterung des keratinisierten Gingivasaums zum Einsatz kam. Ergänzend wurde vestibulär ein freies Schleimhauttransplantat aus der Gaumenregion

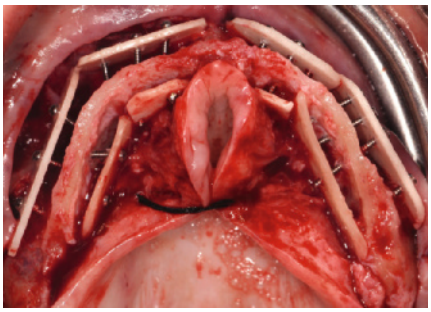

Abb. 5 Augmentation, Knochenschalung Oberkiefer.

Abb. 6 Augmentation im Oberkiefer.

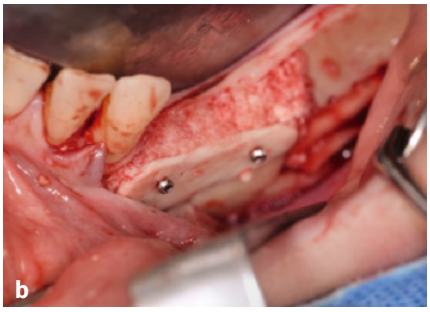

Abb. 7a und b Augmentation im Unterkiefer.

copyright by not for publication Quintessenz

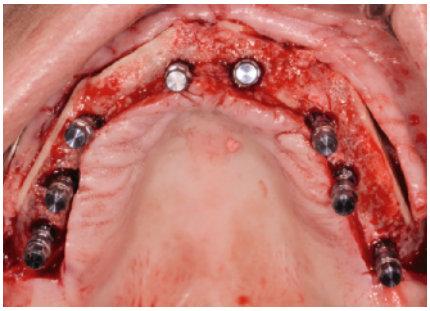

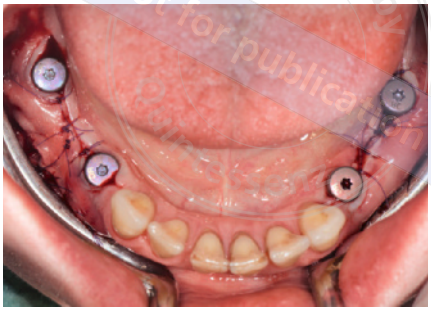

Abb. 8 Implantation im Oberkiefer.

Abb. 9 Zustand Unterkiefer nach Augmentation und Freilegung.

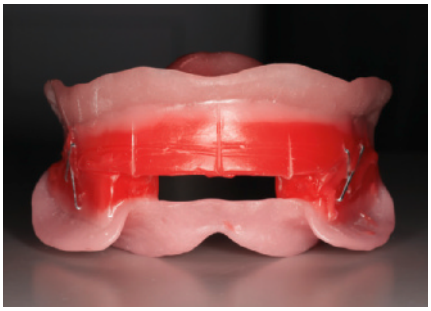

Abb. 10 Wachswallregistrat von Ober- und Unterkiefer.



Abb. 11 Pfeilwinkelregistrat, Schreibplatte.

Abb. 12 Wachsaufstellung.

transplantiert, um die periimplantäre Weichgewebequalität weiter zu verbessern und der Genese einer späteren periimplantären Entzündung vorzubeugen (Abb. 9).

Prothetische Phase

Für die präzise Übertragung der Implantatpositionen wurde ein individuell gefertigter Abformlöffel für die offene Abformtechnik verwendet. Die Durchtrittspunkte der Implantate wurden intraoral mit Knetsilikon (Optosil, Fa. Kulzer, Hanau) erfasst und auf den Löffelboden übertragen. Im zahntechnischen Labor erfolgte das selektive Ausschneiden der Löffelbasis an den markierten Stellen. Der Löffel wurde mit einem Stop aus Knetsilikon versehen, um eine reproduzierbare Positionierung zu gewährleisten. Die dorsale Abdämmung erfolgte mit blauem Wachs (Kerr Baseplate Wax, Fa. Kerr, Biberach) und die Löffelbasis wurde mit dünnen Wachsplättchen verschlossen. Die Vorbereitung des Abformlöffels für den Unterkiefer erfolgte analog zum Oberkiefer. Zur Verbesserung der Abformqualität wurden die Abformpfosten miteinander mit lichthärtendem Kunststoff (Picobello, Fa. Picodent, Wipperfürth) verbunden (Splinttechnik). Die Abformung erfolgte mit Polyether (Impregum Penta, Fa. 3M, Seefeld) in Doppelmischtechnik.

Die horizontale Kieferrelation wurde mit individuell gefertigten Basisplatten aus lichthärtendem Kunststoff (VLC-Tray Material, Fa. Detax, Ettlingen) und standardisierten Wachswällen (Modellierwachsplatten, Fa. Bredent, Senden) bestimmt (Abb. 10). Zur intraoralen Fixierung wurden die Basisplatten an jeweils 2 Positionen mit den Implantaten verschraubt. Die Ausrichtung der Wachswälle erfolgte unter Berücksichtigung der Frankfurter Horizontalen und der sagittalen Medianebene. Zusätzlich wurde zur Kontrolle und Feineinstellung der zentrischen Kieferrelation ein Pfeilwinkelregistrat durchgeführt (Abb. 11). Die vertikale Kieferrelation wurde klinisch anhand des Weichteilprofils und der Gesichtsproportionen sowie durch funktionelle Sprech- und Schluckproben individuell angepasst. Zur temporären Fixierung der ermittelten Bisshöhe während der Registrierung wurde ein additionsvernetzendes Silikonmaterial (LuxaBite, Fa. DMG, Hamburg) verwendet.

Nach Einprobe der Wachsaufstellungen (Abb. 12) erfolgte die Anfertigung der prothetischen Unterkonstruktion; diese umfasste individuell gefertigte Primärteile aus hochfester Zirkonoxidkeramik (Ceramill Zolid, Fa. Amann Girrbach, Pforzheim), die auf Titanbasen („Ti-bases“) verklebt wurden (Multilink Automix, Fa. Ivoclar Vivadent, Schaan/Liechtenstein). Die Fräsung der konischen Primärteile erfolgte mit einem Winkel von 2 Grad. Im Anschluss wurden Sekundärteile elektrochemisch hergestellt (Abb. 13; AGC Galvanoforming, Fa. Wieland Dental, Pforzheim). Im Rahmen der Eingliederung wurden die Primärteile mit Übertragungsschlüssel eingesetzt und neue Abutmentschrauben

copyright by not for publication Quintessenz

gemäß Herstellerprotokoll mit 25 Ncm fixiert (Abb. 14). Die Verklebung der Sekundärteile mit der gefrästen Tertiärstruktur aus Kobalt-Chrom-Legierung (dima Mill CoCr solid, Fa. Wieland Edelmetalle, Pforzheim) erfolgte anschließend intraoral (AGC), um eine spannungsfreie Passung zu gewährleisten. Im Anschluss wurden Funktion, Ästhetik, Phonetik und Passung erneut geprüft und das Front-Eckzahn-geführte Okklusionskonzept feinjustiert. Der letzte Schritt umfasste den Verschluss der Schraubenöffnungen mit sterilisiertem Teflonband und Flowable Komposit (Filtek Supreme Flowable Restorative, Fa. 3M). Die radiologische Kontrolle nach Eingliederung bestätigte die korrekte Positionierung der Versorgungen. Die Patientin zeigte sich mit dem funktionellen und ästhetischen Ergebnis äußerst zufrieden und befindet sich seither im regelmäßigen Recall (Abb. 15 bis 17).

Diskussion

Die Entscheidung zwischen einer festsitzenden und einer abnehmbaren implantatgestützten Versorgung bei extendiertem Zahnverlust und weit fortgeschrittener Atrophie des Alveolarfortsatzes erfordert eine differenzierte Abwägung individueller Patientenfaktoren, anatomischer Gegebenheiten sowie funktioneller, hygienischer und ästhetischer Anforderungen. Beide Versorgungskonzepte weisen eine gute Prognose auf, unterscheiden sich jedoch hinsichtlich Pflegeaufwand, Tragekomfort, Stabilität und Kosten[9,15,21].

Festsitzender implantatgetragener Zahnersatz (Brücken) bietet eine ausgezeichnete funktionelle Rehabilitation und verbessert Kaufunktion, Ästhetik und Lebensqualität erheblich[15,23].

Besonders bei ausreichendem Knochenangebot und günstigen Weichgewebeverhältnissen kann eine festsitzende Versorgung das natürliche Kaugefühl und die Prothesenstabilität optimieren. Konzepte wie „All-on-4“ nutzen vorhandene Knochenressourcen effizient und reduzieren den Bedarf an umfangreichen augmentativen Maßnahmen[11,12,16]; Studien belegen Erfolgsraten von mehr als 99 % nach mindestens 2 Jahren[16,20].

Allerdings bringen festsitzende Konstruktionen bzw. die Einbindung eigener Zähne spezifische Herausforderungen mit sich, insbesondere bei Patientinnen und Patienten mit hochatrophierten Kiefern. Die eingeschränkte Hygienefähigkeit infolge komplexer Gestaltung der notwendigen Suprakonstruktion sowie der für die häusliche Reinigung erschwerte Zugang können das Risiko für periimplantäre Entzündungen und weiteren Knochenabbau erhöhen[9,19].

Gerade bei älteren oder motorisch eingeschränkten Patientinnen und Patienten sowie bei bestehenden parodontalen Vorerkrankungen sollte der Aufwand für die tägliche Pflege ein zentrales Entscheidungskriterium sein. Vor diesem Hintergrund weist die aktuelle Leitlinie darauf hin, dass bei ausgeprägter Atrophie alternative Konzepte wie abnehmbare Versorgungen erwogen werden sollten[2]. Insbesondere bei starker Atrophie lassen mit abnehmbaren Rekonstruktionen zudem die Verluste von Hart- und Weichgewebe leichter kaschieren. Verschiedene Studien zeigen, dass abnehmbarer implantatgetragener Zahnersatz bei ausreichender Implantatanzahl eine vergleichbare Stabilität und Funktionalität wie festsitzende Konstruktionen erreichen können[4,15,21]. Doppelkronensysteme gelten dabei mittlerweile als gleichwertige Alternative zu Stegkonstruktionen hinsichtlich Funktion, Langzeitstabilität und Komplikationshäufigkeit[4,10]. Darüber hinaus ermöglicht ihre modulare Struktur im Falle des Verlustes eines Implantats eine unkomplizierte Anpassung der Versorgung, ohne zwingend eine erneute chirurgische Intervention oder einen extensiven Umbau der Konstruktion zu erfordern. Galvano-Doppelkronen bieten den Vorteil einer hervorragenden Passgenauigkeit bei gleichzeitig geringer Materialstärke und hoher biomechanischer Belastbarkeit[10,13]. Im Vergleich zu Stegkonstruktionen weisen Doppelkronenprothesen eine bessere Weichgewebeintegration und eine höhere hygienische Zugänglichkeit auf, was sich positiv auf die Langzeitprognose auswirken kann[18,19].

Allerdings zeigen klinische Studien, dass der technische Wartungsaufwand bei implantatgetragenen Doppelkronenprothesen (sekundär verblockend) insgesamt höher sein kann als bei primär verblockenden Stegversorgungen – insbesondere hinsichtlich Friktionsverlust, Unterfütterung und Prothesenkomplikationen[5].

Die Wahl der Anzahl der Implantate stellt einen weiteren kritischen Erfolgsfaktor dar. Während minimalistische Konzepte mit 2 oder 4 Implantaten grundsätzlich möglich sind, zeigt die aktuelle Evidenz, dass eine höhere Anzahl eine bessere biomechanische Lastverteilung und eine gesteigerte Versorgungsstabilität ermöglicht[3,7,14]. Besonders bei atrophischen Verhältnissen, multiplen Risikofaktoren wie Rauchen oder parodontaler Vorschädigung sowie bei umfangreichen Augmentationen kann die bewusste Wahl einer höheren Anzahl an Implantaten präventiv gegenüber Überbelastungen und Implantatverlusten wirken[8]. Im vor-

copyright by Quintessenz not for publication

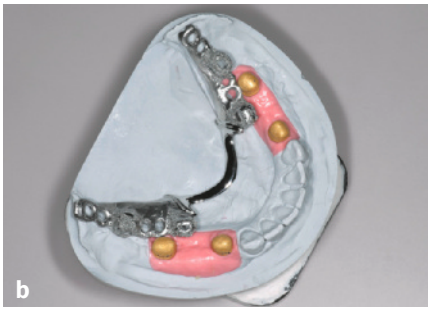

Abb. 13a und b Primär- und Sekundärteile zusammen mit Tertiärgerüst auf Modell.

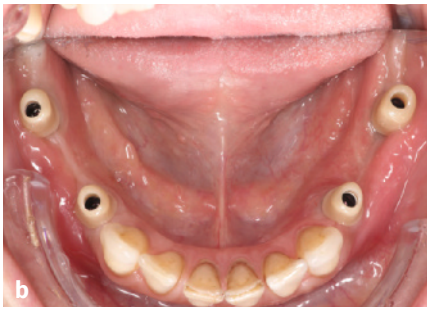

Abb. 14a und b Primärteile im Ober- und Unterkiefer.

Abb. 15a und b Finale Versorgung im Ober- und Unterkiefer.

liegenden Patientenfall erfolgte die Insertion von 8 Implantaten im Oberkiefer sowie 4 Implantaten im Unterkiefer bewusst über das Mindestmaß hinaus, um eine langfristige Versorgungsstabilität trotz komplexer Ausgangslage zu gewährleisten. Zusätzlich sichert die hohe Implantatanzahl eine Redundanz für den Fall späterer biologischer oder mechanischer Komplikationen, sodass die prothetische Versorgung auch im Langzeitverlauf ohne aufwendige chirurgische Reinterventionen aufrechterhalten werden kann.

Abb. 16 Versorgung, ein Jahr post curatio.

Fazit

Die Wahl zwischen einer festsitzenden und einer abnehmbaren implantatgetragenen Versorgung bei zahnlosen oder teilbezahnten Patientinnen und Patienten mit ausgeprägter Kieferkammatrophie sollte stets individuell und patientenzentriert erfolgen. Beide Versorgungskonzepte bieten nach aktueller Evidenz vergleichbare Langzeitergebnisse hinsichtlich Überlebensraten, Komplikationsraten und Patientenzufriedenheit. Im dargestellten klinischen Fall wurde eine implantatgetragene abnehmbare Versorgung mit Doppelkronen als Retentionselement gewählt, da sie sowohl den funktionellen als auch den hygienischen Anforderungen der Patientin am besten entsprach. Die ausgeprägte Kieferkammatrophie, die limitierte Weichgewebesituation sowie die bestehenden Risikofaktoren wie die

Abb. 17 Finale Situation, Porträt.

copyright by not for publication Quintessenz

langjährige Raucheranamnese und die parodontale Vorschädigung machten ein festsitzendes Konzept mit vertretbarem Aufwand und mit langfristig günstiger Prognose nur schwer realisierbar. Durch die Insertion von insgesamt 8 Implantaten im Oberkiefer und 4 Implantaten im Unterkiefer konnte eine hohe biomechanische Stabilität erreicht und eine gleichmäßige Lastverteilung sichergestellt werden. Der Fall verdeutlicht die Relevanz einer individuellen, interdisziplinären Planung, die anatomische, funktionelle und psychosoziale Faktoren konsequent berücksichtigt.

Literatur

1. Boven GC, Raghoebar GM, Vissink A, Meijer HJ. Improving masticatory performance, bite force, nutritional state and patient's satisfaction with implant overdentures: A systematic review of the literature. J Oral Rehabil 2015;42(3):220–233.
2. Deutsche Gesellschaft für Implantologie im Zahn-, Mund- und Kieferbereich (DGI), Deutsche Gesellschaft für Zahn-, Mund- und Kieferheilkunde (DGZMK). S3-Leitlinie „Implantatprothetische Versorgung des zahnlosen Oberkiefers". AWMF-Reg.-Nr. 083-010, Stand: 30.11.2020. Internet: https://register.awmf.org/assets/guidelines/083-010l_S3_Implantatprothetische-Versorgung-zahnloser-Oberkiefer_2021-03.pdf. Abruf: 07.07.2025.
3. Di Francesco F, De Marco G, Capcha EB et al. Patient satisfaction and survival of maxillary overdentures supported by four or six splinted implants: A systematic review with meta-analysis. BMC Oral Health 2021;21(1):247.
4. Eitner S, Schlegel A, Emeka N et al. Comparing bar and double-crown attachments in implant-retained prosthetic reconstruction: A follow-up investigation. Clin Oral Implants Res 2008;19(5):530–537.
5. ELsyad MA, Abdraboh AE, Denewar MM, Mohamed SS. Prosthetic complications and maintenance of different attachments used to stabilize mandibular 2-implant overdentures in patients with atrophied ridges. A 5-year randomized controlled clinical trial. Clin Implant Dent Relat Res 2022;24(4):497–509.
6. Feine JS, Carlsson GE, Awad MA et al. The McGill consensus statement on overdentures. Mandibular two-implant overdentures as first choice standard of care for edentulous patients. Gerodontology 2002;19(1):3–4.
7. Gonçalves TMSV, Bezerra AP, Reginaldo I et al. Four-year assessment of masticatory function in mandibular overdenture wearers: A randomised clinical trial comparing two to four implants to retain the prosthesis. J Oral Rehabil 2024;51(10):1947–1955.
8. Jaiswal SB, Jain S, Jain V et al. Evaluation and comparison of stresses between all-on-4 and all-on-6 treatment concepts with three different prosthetic materials in the maxilla: A finite element analysis study. Cureus 2024;16(10):e71362.
9. Kern JS, Kern T, Wolfart S, Heussen N. A systematic review and meta-analysis of removable and fixed implant-supported prostheses in edentulous jaws: Post-loading implant loss. Clin Oral Implants Res 2016;27(2):174–195.
10. Krennmair G, Seemann R, Weinländer M, Piehslinger E. Comparison of ball and telescopic crown attachments in implant-retained mandibular overdentures: A 5-year prospective study. Int J Oral Maxillofac Implants 2011;26(3):598–606.
11. Kämmerer PW, Fan S, Aparicio C et al. Evaluation of surgical techniques in survival rate and complications of zygomatic implants for the rehabilitation of the atrophic edentulous maxilla: A systematic review. Int J Implant Dent 2023;9(1):11.
12. Maló P, de Araújo Nobre M, Lopes A, Francischone C, Rigolizzo M. „All-on-4" immediate-function concept for completely edentulous maxillae: A clinical report on the medium (3 years) and long-term (5 years) outcomes. Clin Implant Dent Relat Res 2012;14 Suppl 1:e139–e150.
13. Mirchandani B, Zhou T, Heboyan A, Yodmongkol S, Buranawat B. Biomechanical aspects of various attachments for implant overdentures: A review. Polymers (Basel). 2021;13(19):3248.
14. Morton D, Gallucci G, Lin WS et al. Group 2 ITI consensus report: Prosthodontics and implant dentistry. Clin Oral Implants Res 2018;29 Suppl 16:215–223.
15. Oh SH, Kim Y, Park JY et al. Comparison of fixed implant-supported prostheses, removable implant-supported prostheses, and complete dentures: Patient satisfaction and oral health-related quality of life. Clin Oral Implants Res 2016;27(2):e31–e37.
16. Peñarrocha M, García B, Martí E, Boronat A. Rehabilitation of severely atrophic maxillae with fixed implant-supported prostheses using zygomatic implants placed using the sinus slot technique: Clinical report on a series of 21 patients. Int J Oral Maxillofac Implants 2007;22(4):645–650.
17. Raghoebar GM, Meijer HJ, Slot W, Slater JJ, Vissink A. A systematic review of implant-supported overdentures in the edentulous maxilla, compared to the mandible: How many implants? Eur J Oral Implantol 2014 Summer;7 Suppl 2:S191–S201.
18. Sailer I, Karasan D, Todorovic A, Ligoutsikou M, Pjetursson BE. Prosthetic failures in dental implant therapy. Periodontol 2000 2022;88(1):130–144.
19. Saravi BE, Putz M, Patzelt S et al. Marginal bone loss around oral implants supporting fixed versus removable prostheses: A systematic review. Int J Implant Dent 2020;6(1):20.
20. Soto-Penaloza D, Zaragozí-Alonso R, Penarrocha-Diago M, Penarrocha-

copyright by not for publication

Diago M. The all-on-four treatment concept: Systematic review. J Clin Exp Dent 2017;9(3):e474–e488.
21. Tsigarida A, Chochlidakis K. A Comparison Between fixed and removable mandibular implant-supported full-arch prostheses: An overview of systematic reviews. Int J Prosthodont 2021 Suppl;34:s85–s92.
22. Velasco-Ortega E, Carretero-Barrado L, Moreno-Muñoz J et al. Immediate loading of implants with fixed rehabilitations in geriatric edentulous patients; biological complications. J Clin Med 2023; 12(20):6548.
23. Wang Y, Bäumer D, Ozga AK, Körner G, Bäumer A. Patient satisfaction and oral health-related quality of life 10 years after implant placement. BMC Oral Health 2021;21(1):30.

Martin Butz

Martin Butz
Dr. med. dent.
Poliklinik für Zahnärztliche Prothetik
Universitätsklinikum Regensburg (UKR)
Franz-Josef-Strauß-Allee 11
93053 Regensburg
und
Zahnarzt Dr. Butz & Partner
Theatinerstraße München

Sebastian Hahnel
Prof. Dr. med. dent.
Poliklinik für Zahnärztliche Prothetik
Universitätsklinikum Regensburg (UKR)

Kevin Mehrnia
Zahnarzt Dr. Butz & Partner
Theatinerstraße München

Daniel Sandmair
Sandmair Zahntechnik München

Sebastian Grunert
Dr. med. dent.
Oralchirurgie Fünf Höfe München

Korrespondenzadresse:
Dr. Martin Butz, E-Mail: martin.butz@zahnarzt-fuenfhoefe.de